

جامعة تكريت
كلية التربية للنبات
قسم علوم الحياة
المرحلة الاولى



الاحياء المعاصر

"النسيج العصبي"

المحاضرة العاشرة

م.م خنساء احمد حسن

رابعا : النسيج العصبي Nervous tissue

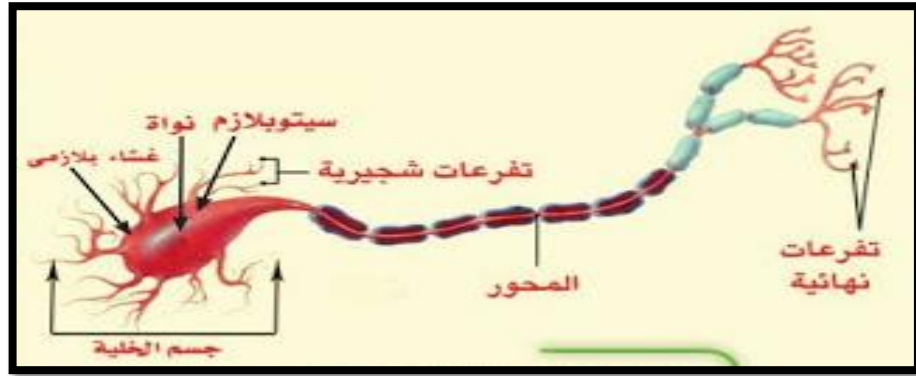
الخلية العصبية

تتكون الخلية العصبية من ثلاثة اجزاء تكمل بعضها بعضا هي :

1-جسم الخلية العصبية perikaryon أو nerve cell body : ويحتوي على نواة.

2-بروزات شجيرية dendrites : وهي امتدادات من جسم الخلية العصبية وتكون عادة قصيرة وتتفرع كالشجرة. ولها قاعدة عريضة تتضيق كلما زاد التفرع.

3-محور axon : يتكون من أسطوانة محورية axis cylinder ينشأ من جسم الخلية وأحيانا من البروز الشجيري. ويكون المحور طويلا عادة وله مظهر املس وذا قطر ثابت . ويكون عادة الجزء الرئيسي لليف العصبي nerve fiber وله تفرعات جانبية collaterals .

اجزاء الخلية العصبية

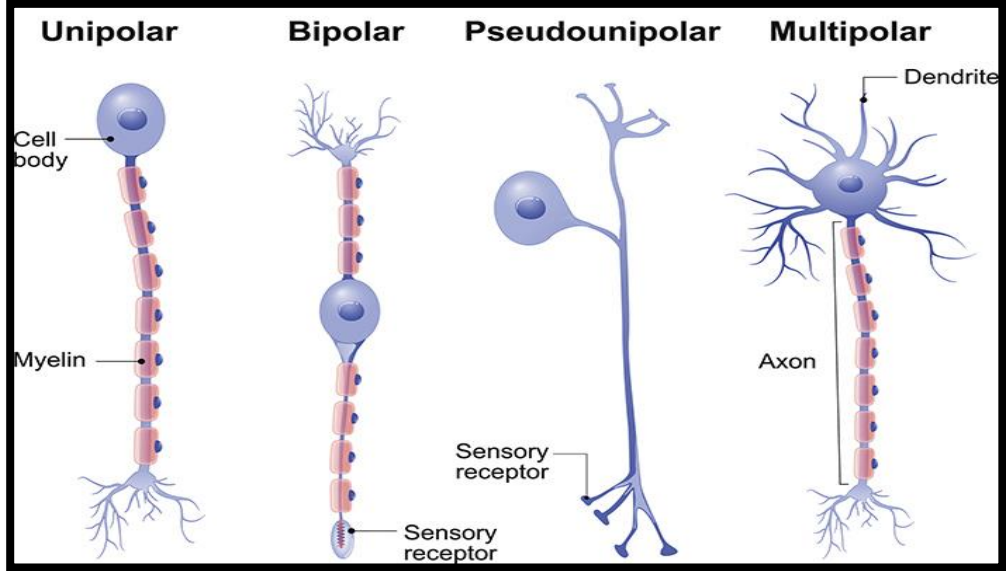
تصنف الخلايا العصبية نسبة إلى عدد البروزات الناشئة من جسم الخلية إلى ما يلي :

أ-الخلية العصبية وحيدة القطب Unipolar neuron : للخلية بروز واحد وهو المحور. ويوجد هذا النوع في الجهاز العصبي النامي في الجنين وفي اللافقاريات الواطئة.

ب-الخلية العصبية ثنائية القطب Bipolar neuron : لهذه الخلية جسم مغزلي الشكل ينشأ منه بروزان متقابلان أحدهما المحور axon والآخر بروز شجيري dendrite . وتوجد مثل هذه الخلايا في شبكية العين retina وفي النسيج الطلائي الشمي olfactory epithelium في البالغ.

ج-الخلية العصبية أحادية القطب الكاذب Pseudounipolar neuron : توجد مثل هذه الخلايا في العقد العصبية الشوكية spinal ganglia .

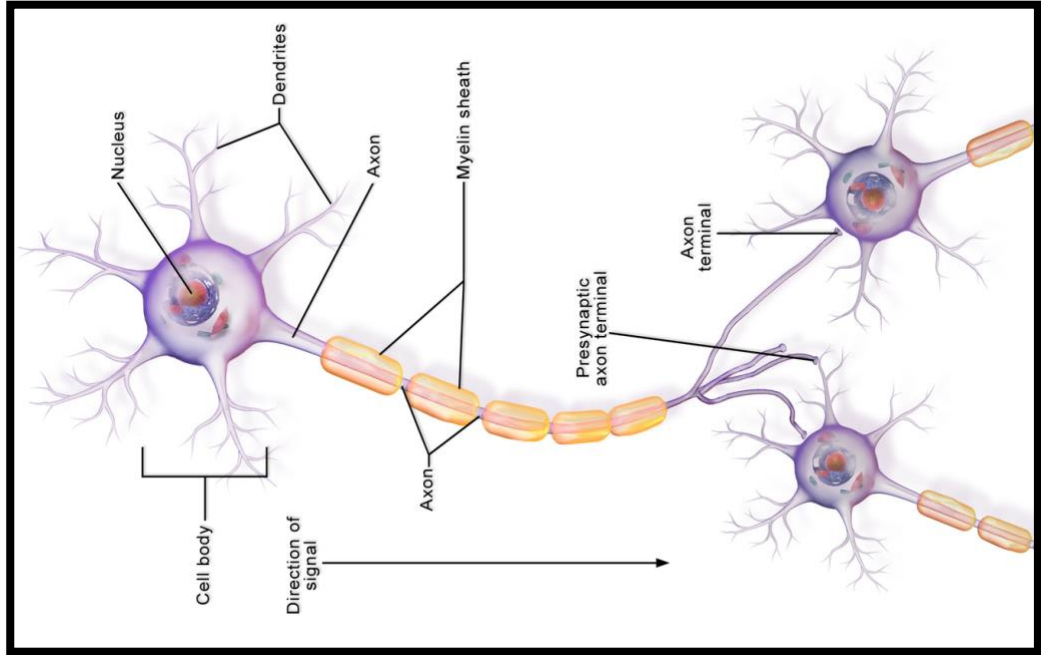
د-الخلية العصبية متعددة الأقطاب **Multipolar neuron** : لهذه الخلية اكثر من بروزين، وتوجد في الجهاز العصبي المركزي (الدماغ والحبل الشوكي). وأطول بروزاتها المحور.



أنواع الخلايا العصبية

الاشتباك العصبي Synapse

وتدعى منطقة الاتصال او التماس التركيبي والوظيفي بين خليتين عصبيتين بالاشتباك Synapse . حيث يكون نهاية المحور لخلية عصبية في هذه المنطقة بتماس مع البروز الشجيري للخلية العصبية الثانية.

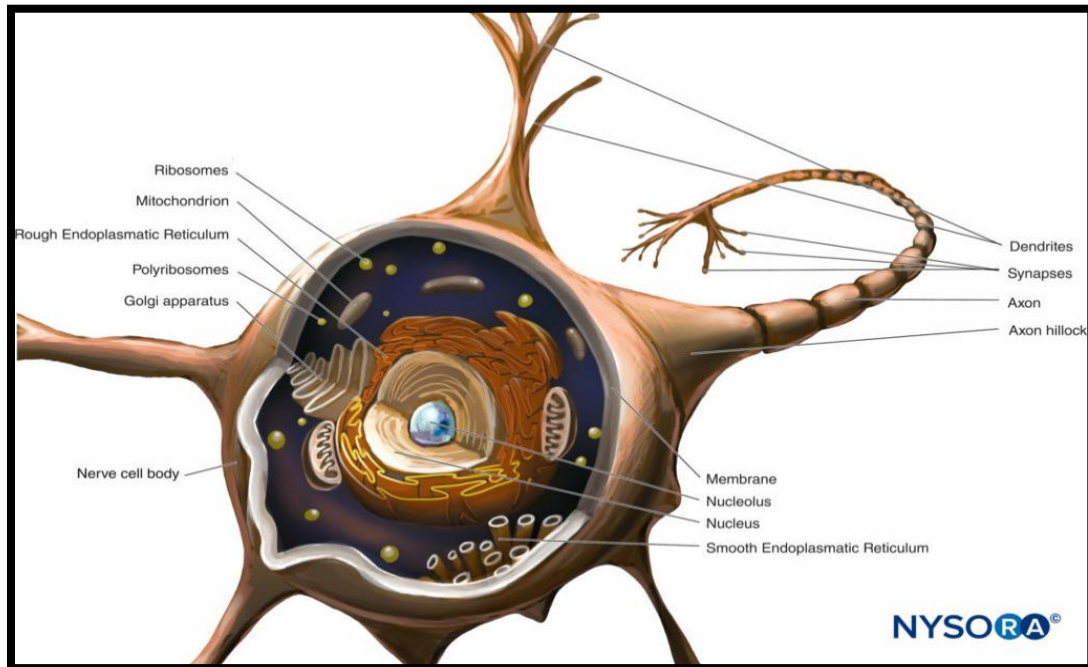


التشابك العصبي بين المحور وجسم خلية عصبية

جسم الخلية العصبية

جسم الخلية العصبية كبيرة نسبياً ويتخذ اشكالا مختلفة تبعا للبروزات التي تنشأ منه فمنه الكروي والمغزلي والهرمي والنجمي. يحتوي الجسم الخلية العصبية على نواة كروية الشكل ونوية كبيرة وواضحة جدا. ويحتوي الساييتوبلازم العصبى neuroplasm على جهاز كولجي جيد النمو ومايتوكوندريا. ولا يمكن رؤية الجسم المركزي عادة في الخلايا العصبية البالغة لهذا ليس لها القدرة على الانقسام. يحتوي الساييتوبلازم على تراكيب خيطية الشكل منتشرة في أرجاء الخلية هي اللييفات العصبية neurofibrils. وقد أظهر المجهر الإلكتروني انها تتكون من حزم مكونة من وحدات أصغر هي الخيوط العصبية neurofilaments. أما الشبكة الإندوبلازمية الخشنة والرايبوسومات التي تكون أجسام نسل Nissl bodies فيقتصر وجودها على جسم الخلية والبروزات الشجيرية لكنها تنعدم في المحور وقاعدته المسماة بالبروز المحوري axon hillock. تظهر الشبكة الإندوبلازمية هذه مع الرايبوسومات بالمجهر الضوئي بشكل بقع في الساييتوبلازم التي هي أجسام نسل حيث تعتبر مركزا لصنع البروتين.

يحتوي ساييتوبلازم الخلية العصبية على محتويات غير حية كالتقطيرات الدهنية وان قسم منها يحتوي على حبيبات صبغية كحبيبات الميلانين أو على صبغة الفيوسين الدهنية lipofuscin ووهي صبغة ذات لون بني فاتح.

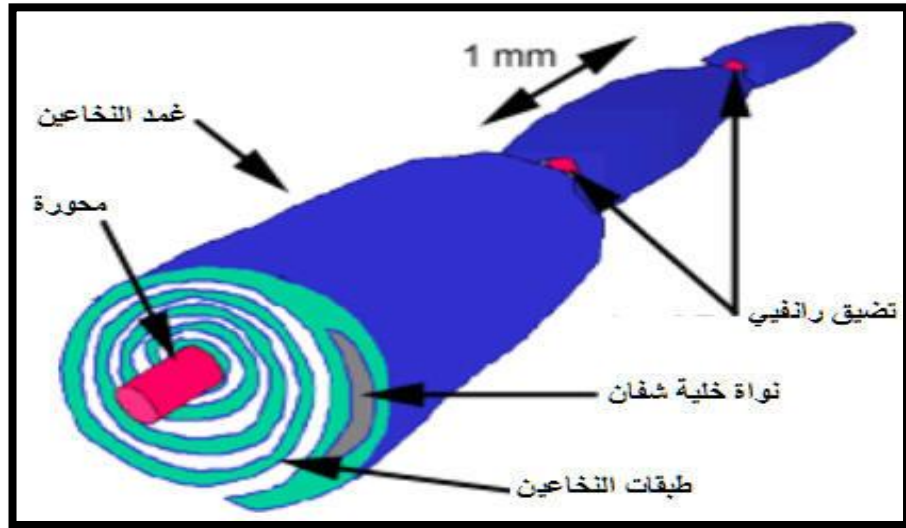


جسم الخلية العصبية

الألياف العصبية Nerve fibers

تتكون الألياف العصبية من محاور axons مغلقة باغماد خاصة. تكوّن مجاميع من الألياف العصبية أجزاء من الدماغ والحبل الشوكي وكذلك تكون الأعصاب المحيطية peripheral nerves تصنف هذه الألياف الى نوعين :

- 1-الألياف العصبية النخاعينية أو النخاعية .
- 2-الألياف العصبية غير النخاعينية أو غير النخاعية .



الليف العصبي

1-الألياف العصبية النخاعينية أو النخاعية :

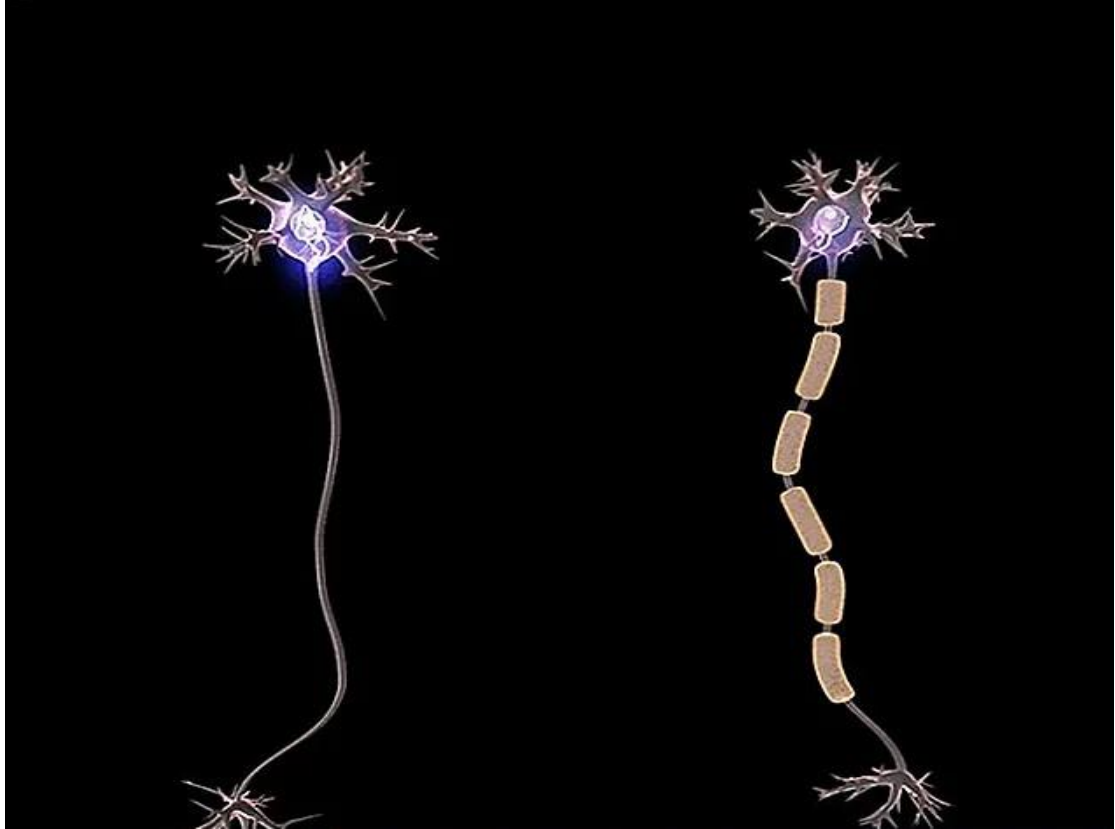
يتألف هذه النوع من محور مركزي او اسطوانة محورية او المحور الذي هو استمرار لساييتوبلازم جسم الخلية . يحاط المحور المركزي بغلاف دهني أبيض او غمد النخاعين لقد وجد بواسطة المجهر الالكتروني ان الغلاف الدهني يتألف من طبقات ملتفة دائرياً حول المحور المركزي وان اصل هذه الطبقات هو الغشاء البلازمي لخلية شوان الملتف حول المحور المركزي ولهذا فان تركيبه الكيميائي هو نفس التركيب الكيميائي للغشاء البلازمي اي دهون وبروتينات . ان ما تبقى من خلايا شوان يكون غلظاً آخر رقيق يحيط بغمد النخاعين . يدعى هذا الغلاف الخلوي بالغشاء العصبي او غمد شوان . يكون غمد النخاعين متقطعاً في مناطق وعلى مسافات منتظمة تقريباً حيث يقترب الغشاء العصبي ويصبح بتماس مع المحور المركزي تدعى هذه المناطق المتحصرة بعقد رانفيير . اما المسافة بين عقدتين فتدعى بالقطعة ما بين العقد او السلامية ، وقد وجد ان خلية واحدة من خلايا شوان تغطي سلامة واحدة .

2-الألياف العصبية غير النخاعينية أو غير النخاعية :

يكون غمد النخاعين رقيق جداً ولهذا لا يظهر تحت المجهر الضوئي ولا تظهر فيه عقد رانفيير أيضاً . تكون هذه الألياف بنوعين :

أ- الألياف العصبية غير النخاعية المغلفة بغمد شوان : ومن أمثلتها محاور خلايا العقد التلقائية وكذلك الألياف الصغيرة للأعصاب القحفية والشوكية وقد وجد تحت المجهر الإلكتروني ان عدد من المحاور تكون محاطة بخلية شوان واحدة .

ب- الألياف العصبية غير النخاعية الخالية من غمد شوان : في هذه الحالة يكون الغلاف الدهني رقيق جداً حيث يظهر متكون من طبقة واحدة فقط كالمحاور الموجودة في المادة السنجابية من الدماغ والحبل الشوكي وكذلك في النهايات الأخيرة لجميع الأعصاب وتمتاز بأنها خيوط عارية تماماً عن (غمد النخاعين وغمد شوان) .



ألياف عصبية نخاعية وغير نخاعية

الخلايا الدبقية Neuroglia :

صنفت هذه الخلايا إلى أنواع مختلفة منها :

1- **الخلايا النجمية Astrocytes**: تتميز ببروزاتها الطويلة المتفرعة وتكون ذات نواة كروية مركزية الموقع. لكثير من بروزاتها نهايات متوسعة تلتصق على جدران الأوعية الدموية الشعرية وتتضمن هذه الخلايا نوعين :

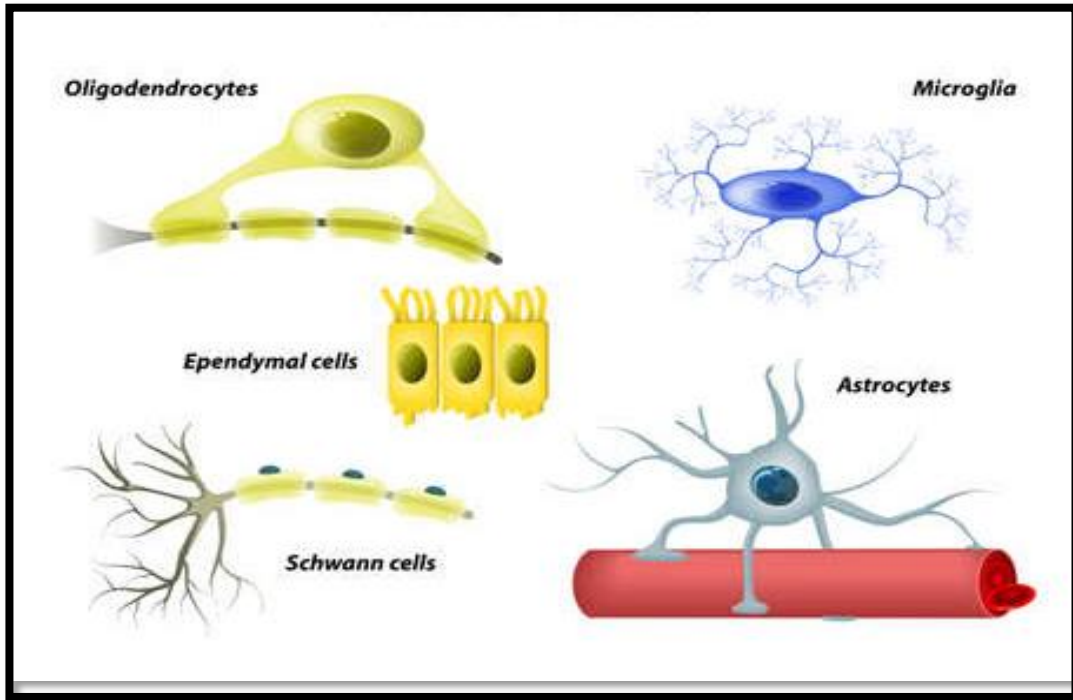
أ- **الخلايا النجمية البروتوبلازمية protoplasmic Astrocytes** : التي تكون ذات سايتوبلازم حبيبي ولبروزاتها فروع كثيرة وسميكة ولكنها أقصر من النوع الثاني.

ب- **الخلايا النجمية الليفية fibrous Astrocytes** : ذات بروزات طويلة ونحيفة وملساء وتفرعها أقل من النوع الأول.

2-الخلية قليلة البروزات الشجرية Oligodendrocytes : أصغر من الخلايا النجمية وبروزاتها قليلة وقصيرة.

3-الخلايا الدبقية الدقيقة Microglia : أجسام هذه الخلايا صغيرة جدا ومتطاولة. نواها متطاولة أيضا وذات كروماتين كثيف. لها بروزات قصيرة مغطاة باستطالات عديدة صغيرة جدا ولهذا يكون مظهرها شوكيا. ولهذه الخلايا قابلية الالتهام في بعض الأحيان لهذا تكون بشكل خلايا بلعمية phagocytes

4-الخلايا البطانية Ependymal cells : هي الخلايا المبطنة للقناة المركزية للحبل الشوكي وتجاويف الدماغ وتكون ذات شكل عمودي. وتملك أهداباً في الحياة الجنينية وقد تلاحظ بعض هذه الأهداب في الخلايا البطانية للبالغ.



أنواع الخلايا الدبقية